

ИНСТИТУТ ЦИФРОВЫХ ТЕХНОЛОГИЙ ИССЛЕДОВАНИЯ ЧЕЛОВЕКА
ООО “АГЕНТСТВО ИННОВАЦИОННЫХ СИСТЕМ”



Вегетативная нервная система:

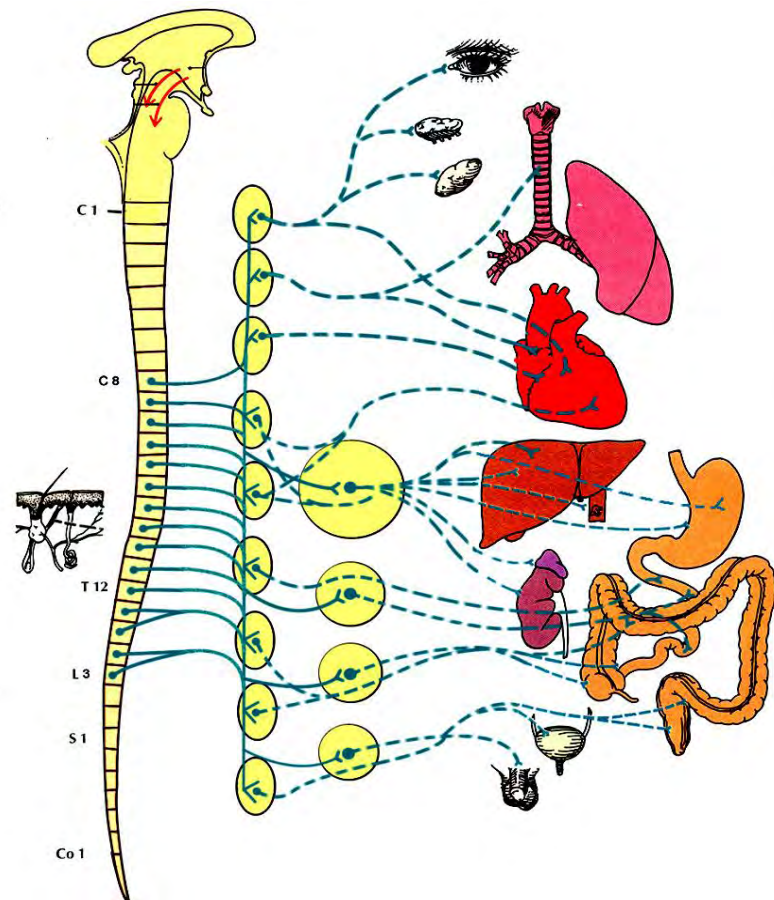
симпатическая и
парасимпатическая иннервация
внутренних органов

Лектор: Стрижков А.Е.

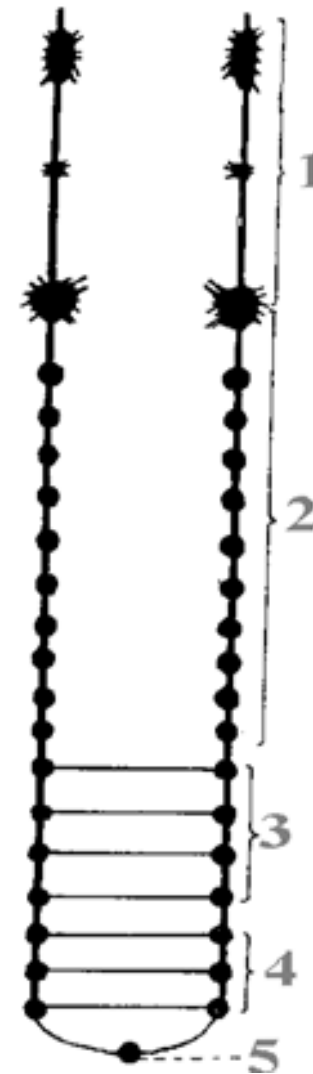
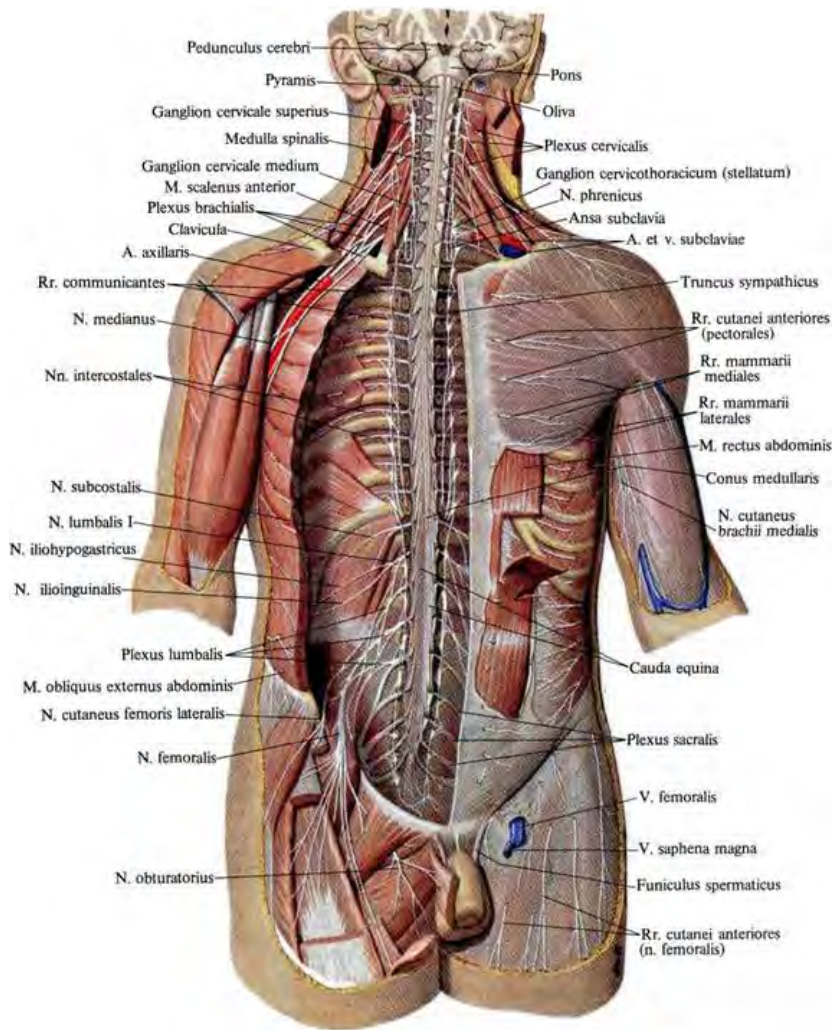
www.strizhkov.com

симпатический отдел ВНС

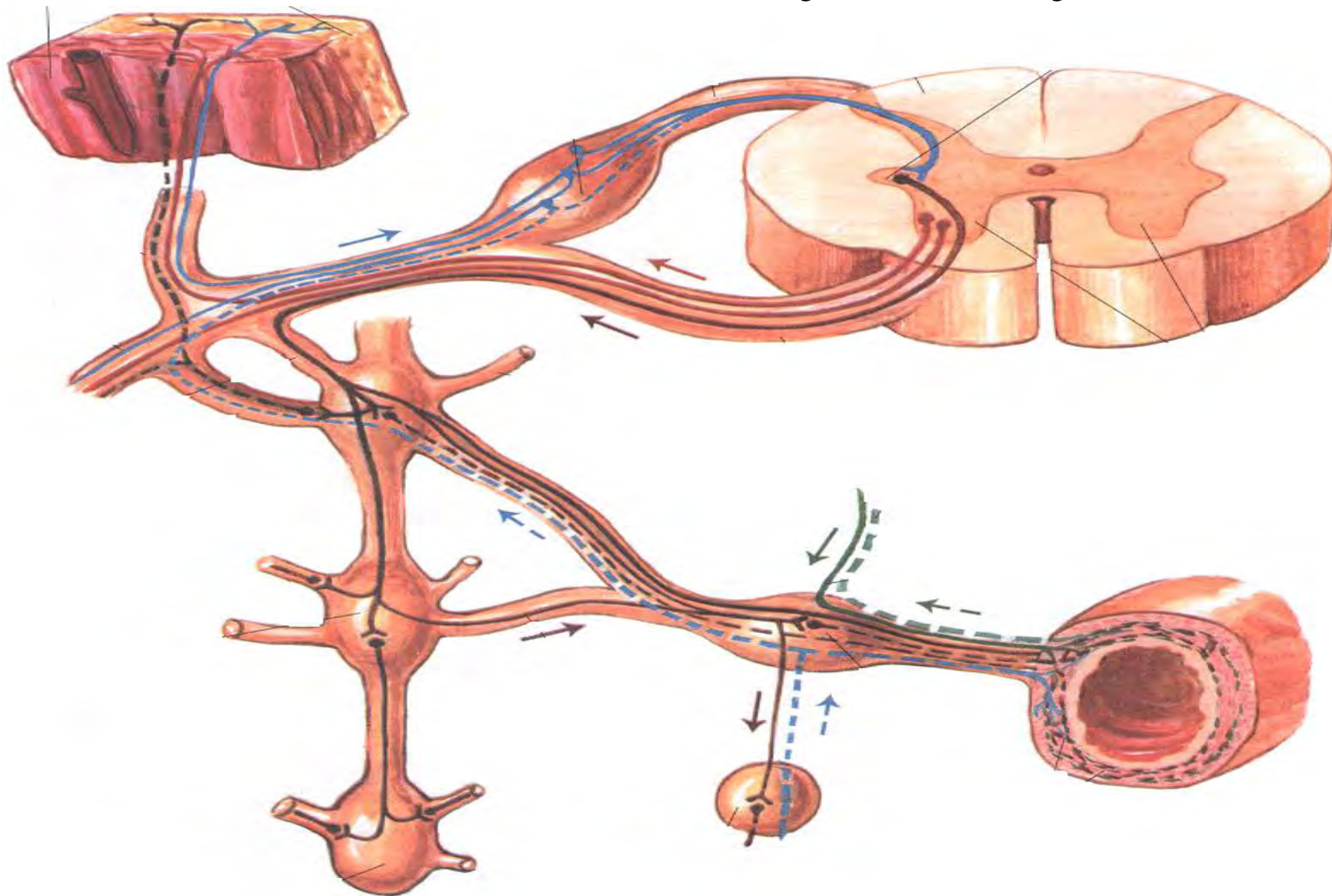
- Центральный отдел:
- Nucleus intermedius lateralis
- Периферический отдел
- Белые соединительные ветви
- Паравертебральные узлы (симпатический ствол)
- Серые соединительные ветви
- Симпатические нервы
- Превертебральные узлы
- Вегетативные нервные сплетения



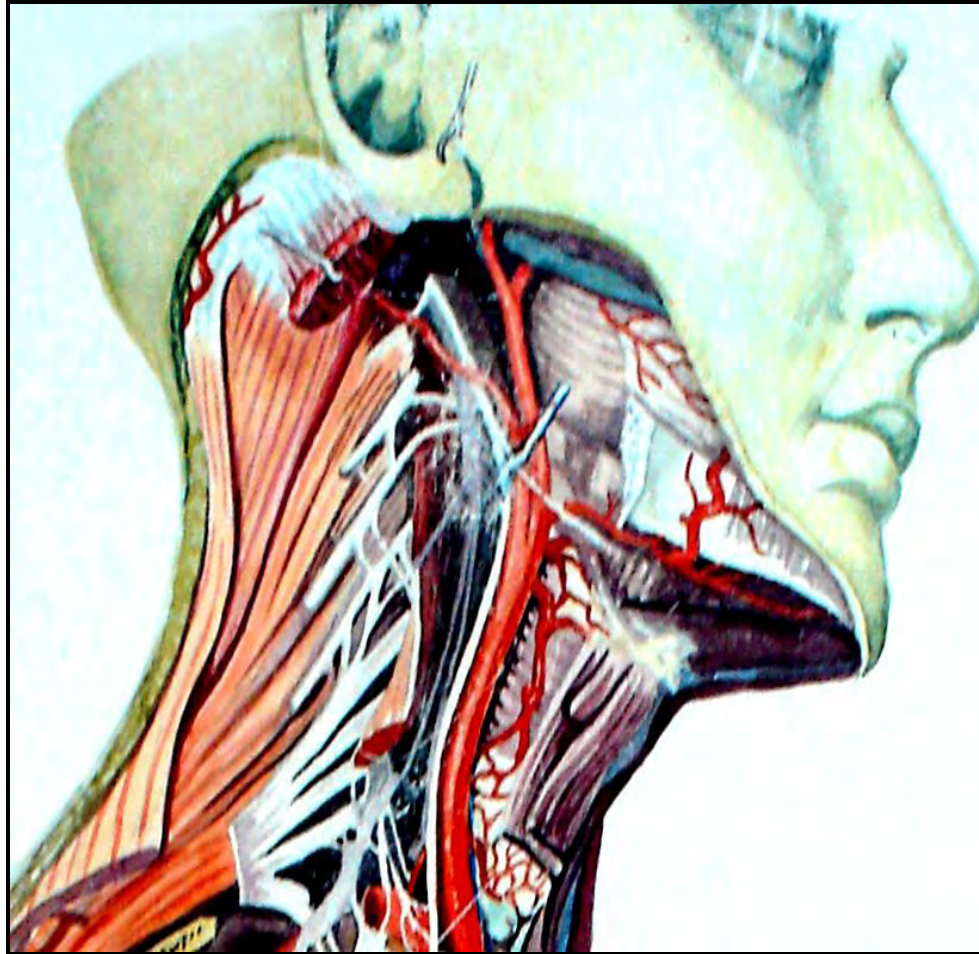
Симпатический ствол



Ход волокон по отношению к симпатическому стволу



Шейный отдел симпатического ствола



Узлы:

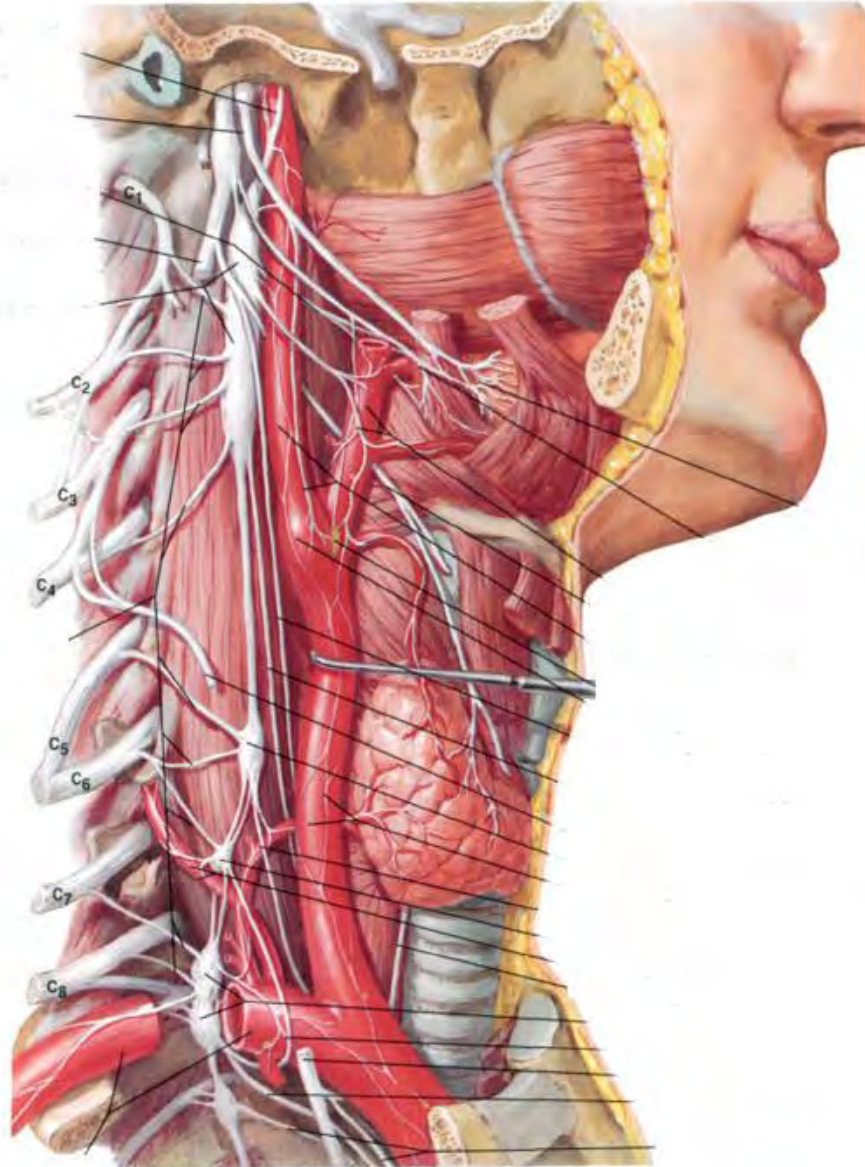
1. Верхний шейный узел.
2. Средний шейный узел (непостоянный)
3. Нижний шейный узел (шейно-грудной, звездчатый).

Ветви шейных узлов симпатического ствола

1. Верхний шейный узел:

- Серые соединительные ветви к шейным СМН
- Внутренний сонный нерв
- Наружный сонный нерв
- Гортанно-глоточные ветви
- Яремный нерв
- Верхний шейный сердечный нерв

Ветви шейных узлов



Ветви шейных узлов симпатического ствола

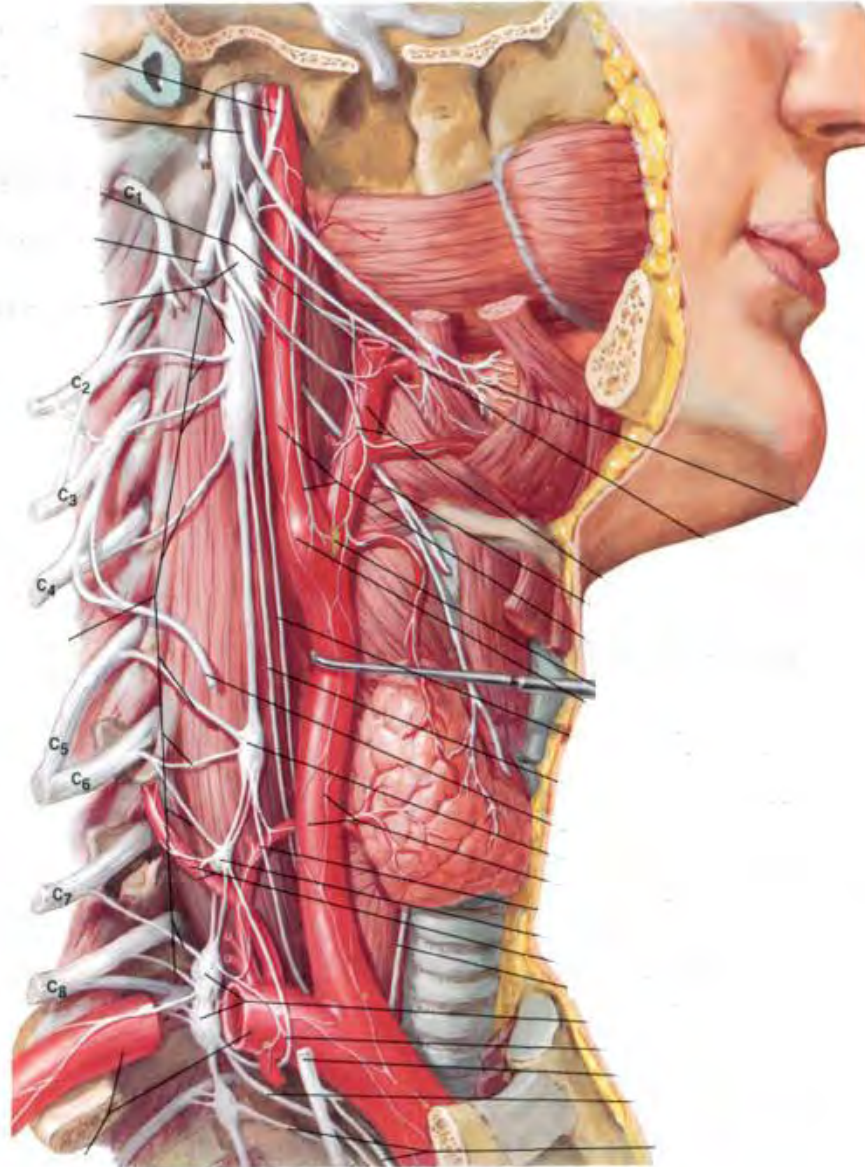
2. Средний шейный узел:

- Серые соединительные ветви
- Средний шейный сердечный нерв
- Общее сонное сплетение
- Сплетение нижней щитовидной артерии

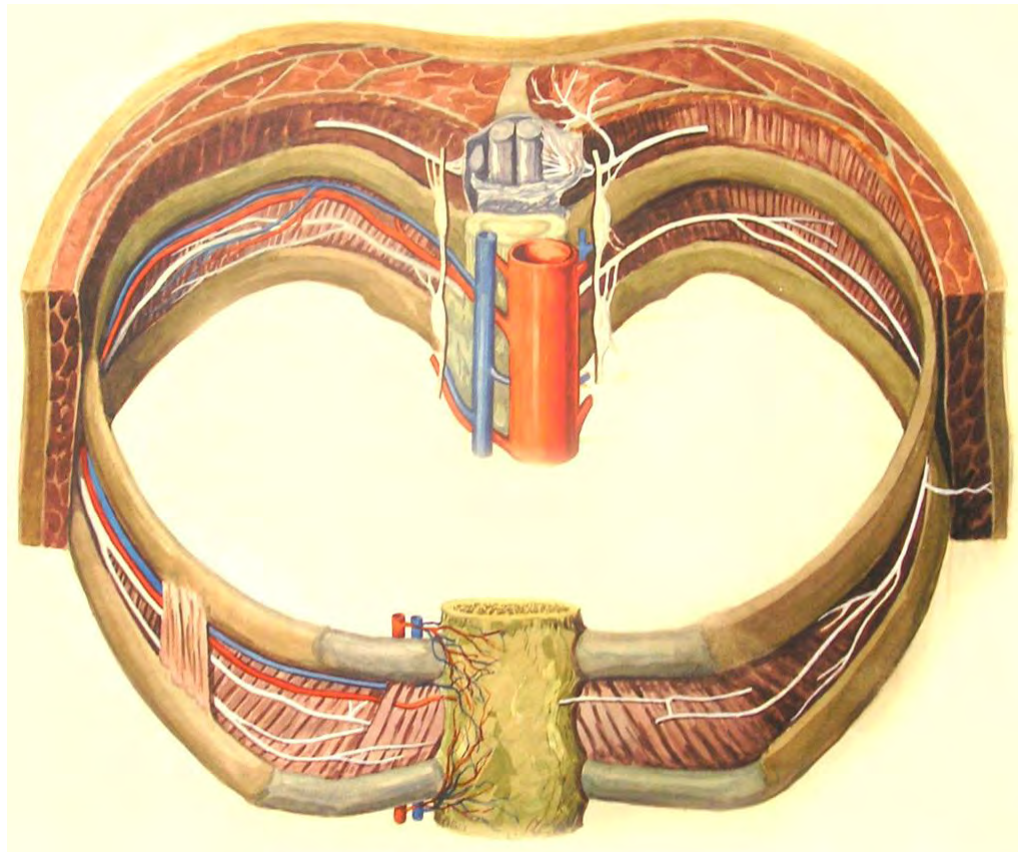
3. Нижний шейный узел:

- Серые соединительные ветви
- Подключичные ветви
- Позвоночный нерв
- Нижний шейный сердечный нерв
- Соединительная ветвь к диафрагмальному нерву
- Сплетение дуги аорты

Ветви шейных узлов

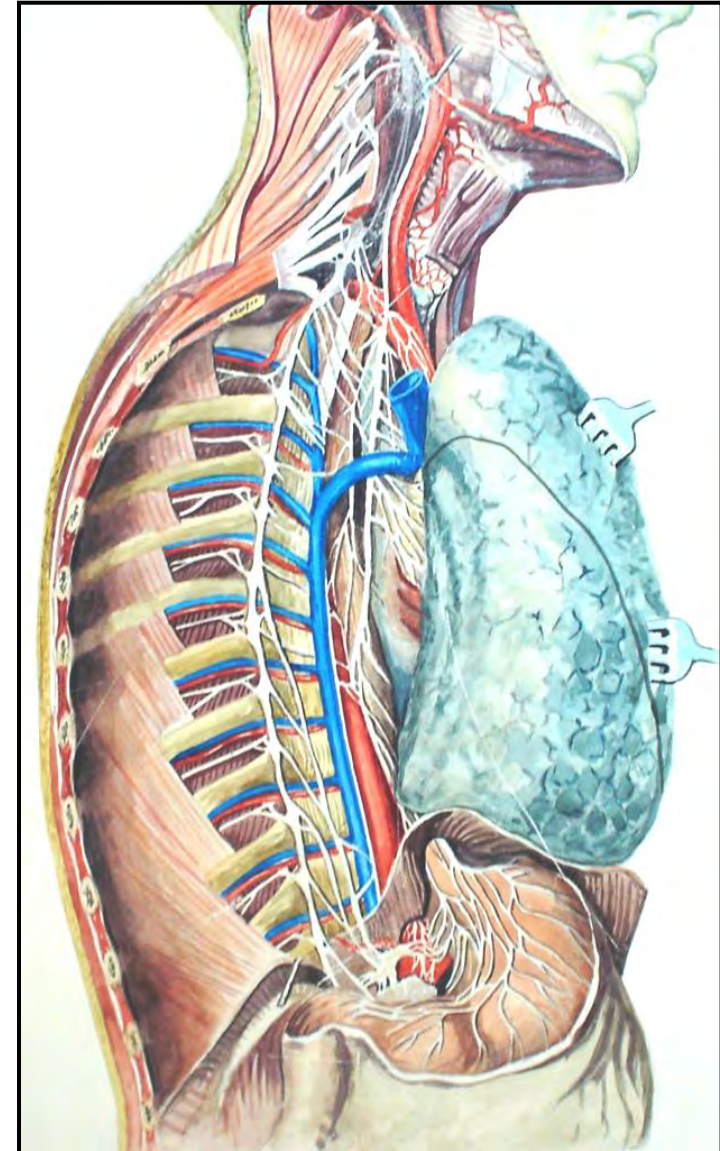


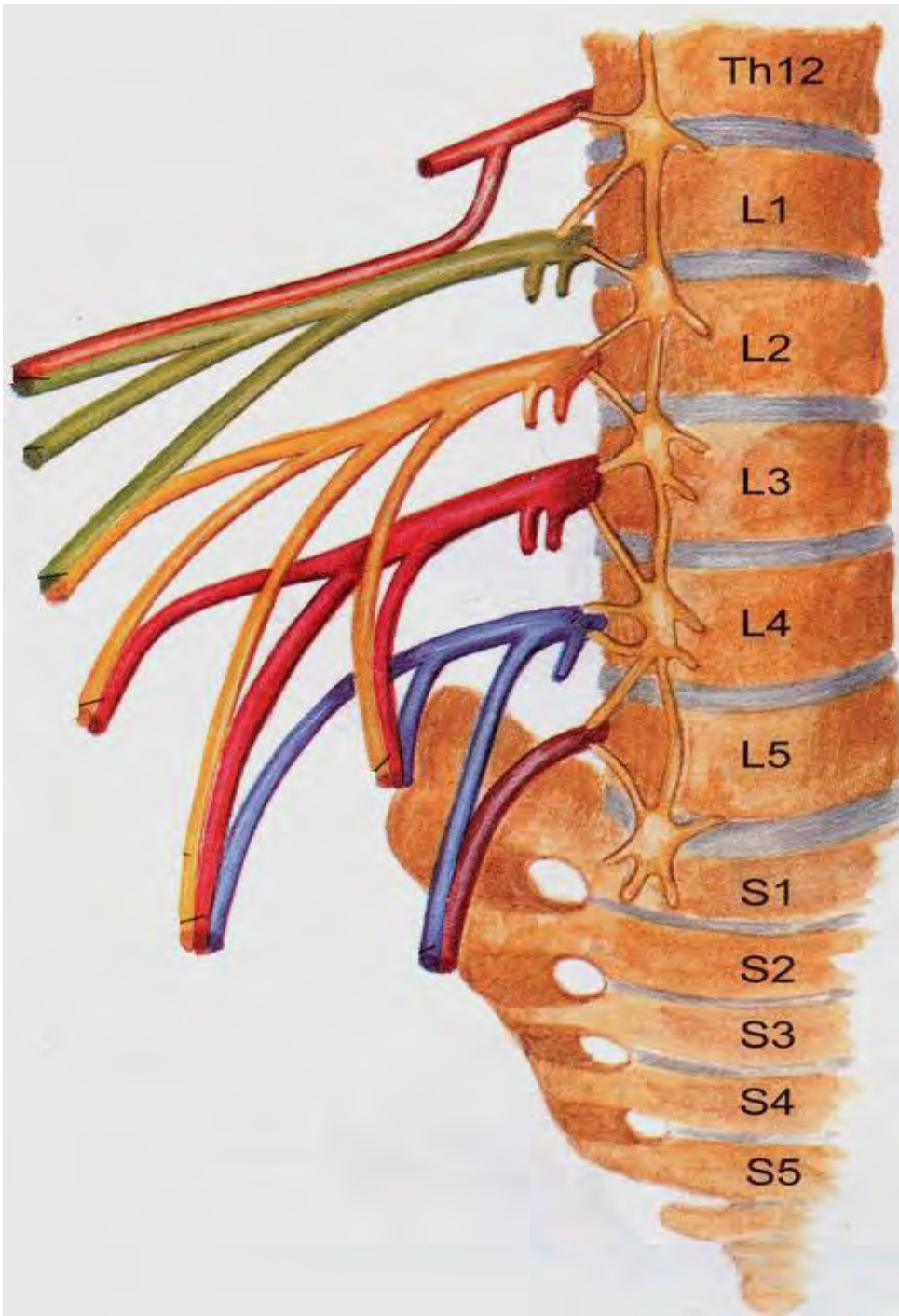
Грудные узлы симпатического ствола



Ветви грудного отдела

- Серые соединительные ветви
- Грудное аортальное сплетение
- Грудные сердечные нервы
- Трахеальные нервы
- Бронхиальные нервы
- Легочные нервы
- Пищеводные нервы
- Большой внутренностный нерв
- Малый внутренностный нерв
- Наименьший внутренностный нерв



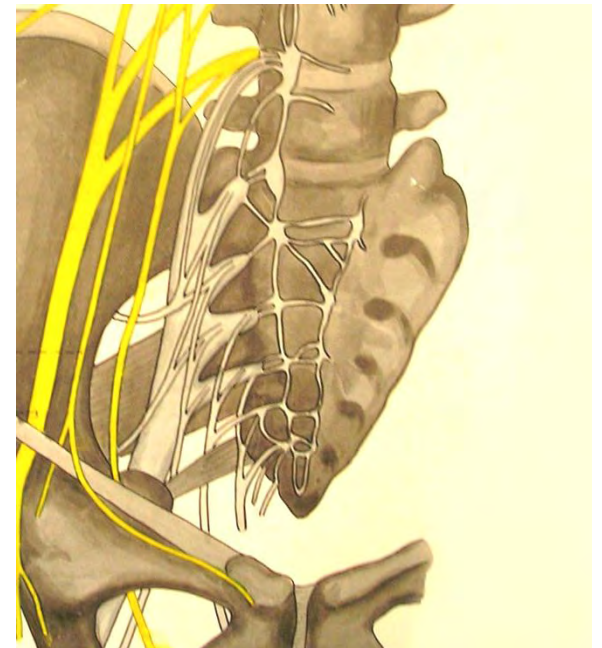
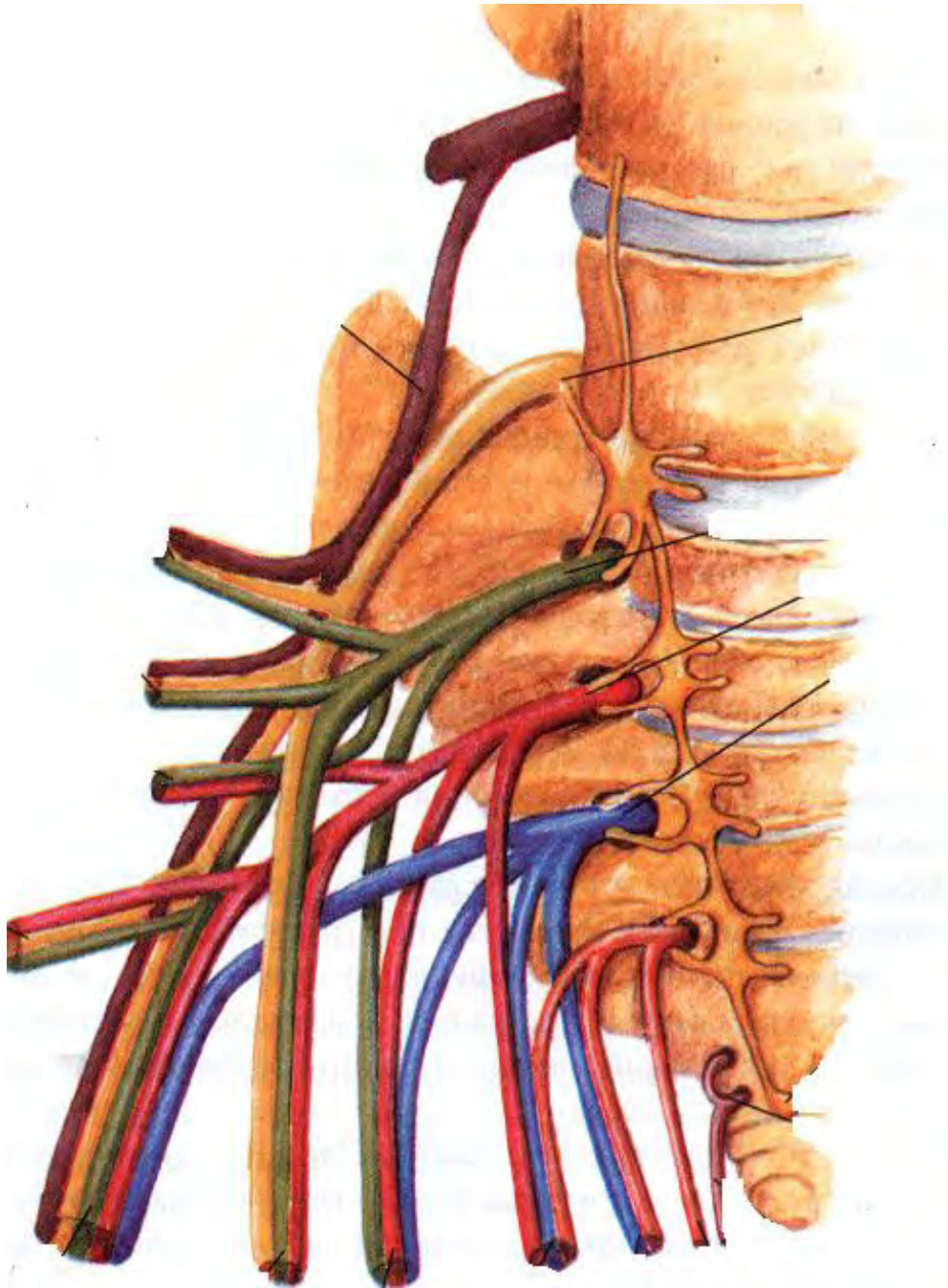


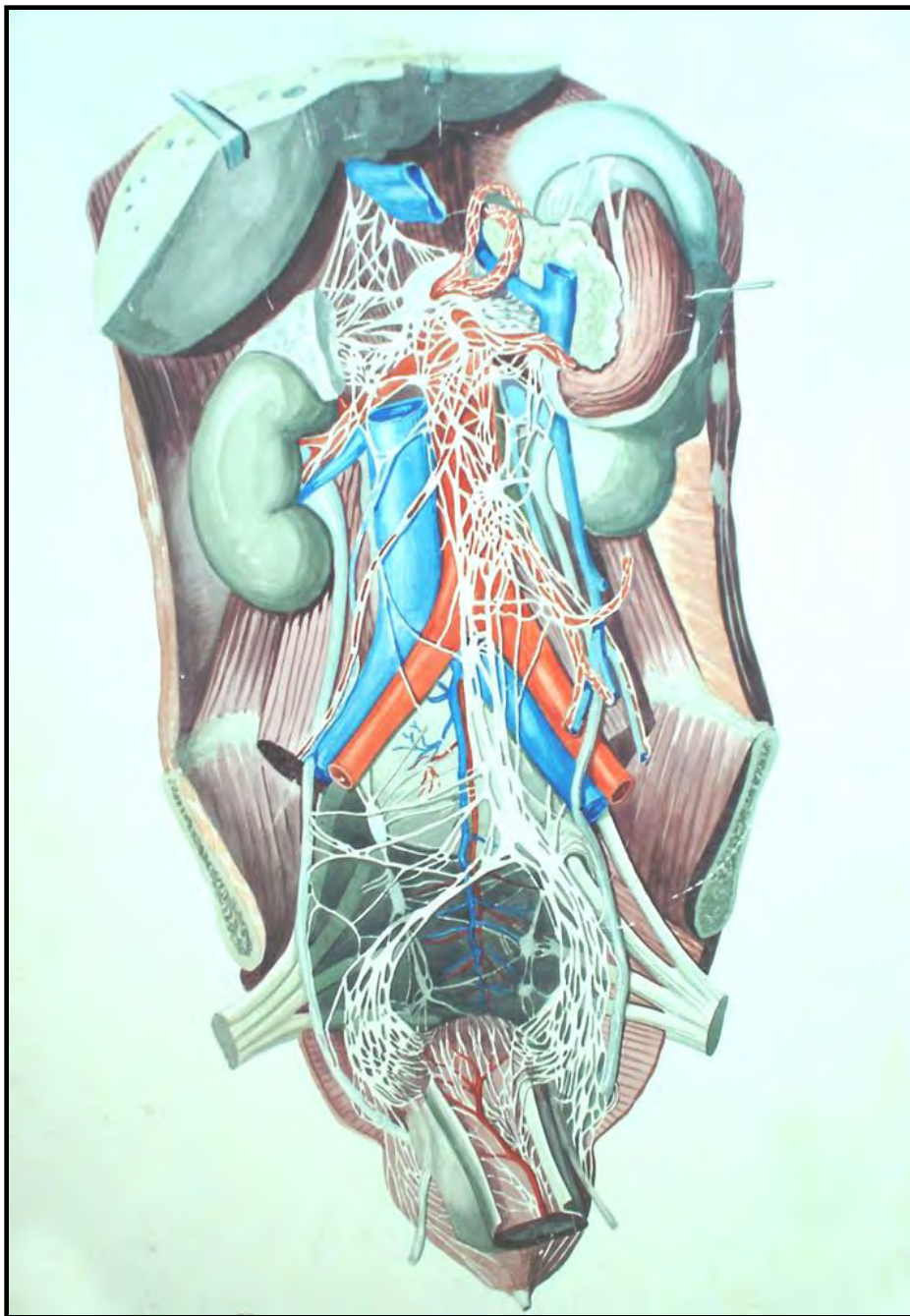
Поясничные узлы

- Серые соединительные ветви
- Поясничные внутренностные нервы

Крестцовые узлы

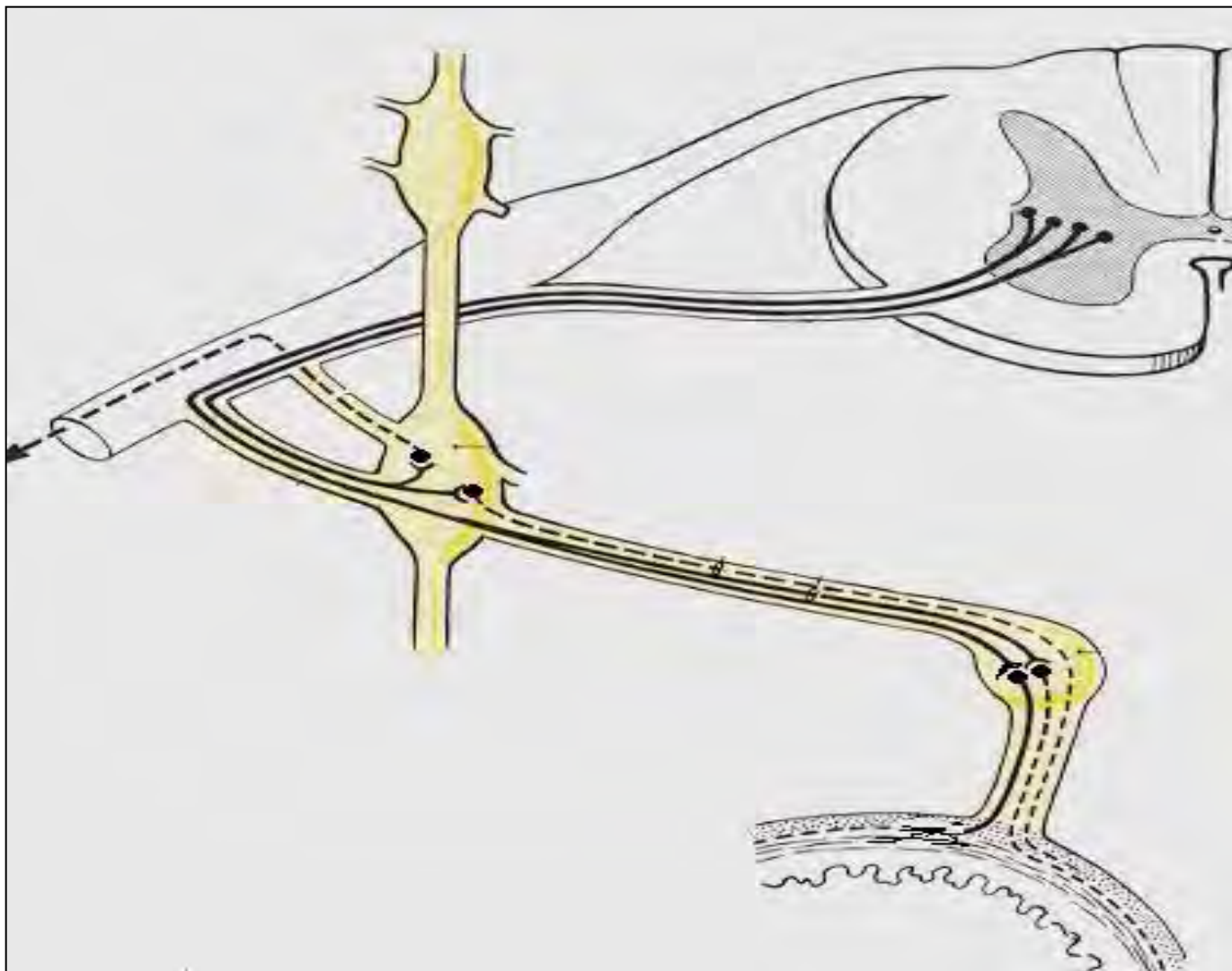
- Серые соединительные ветви
- Крестцовые внутренностные нервы



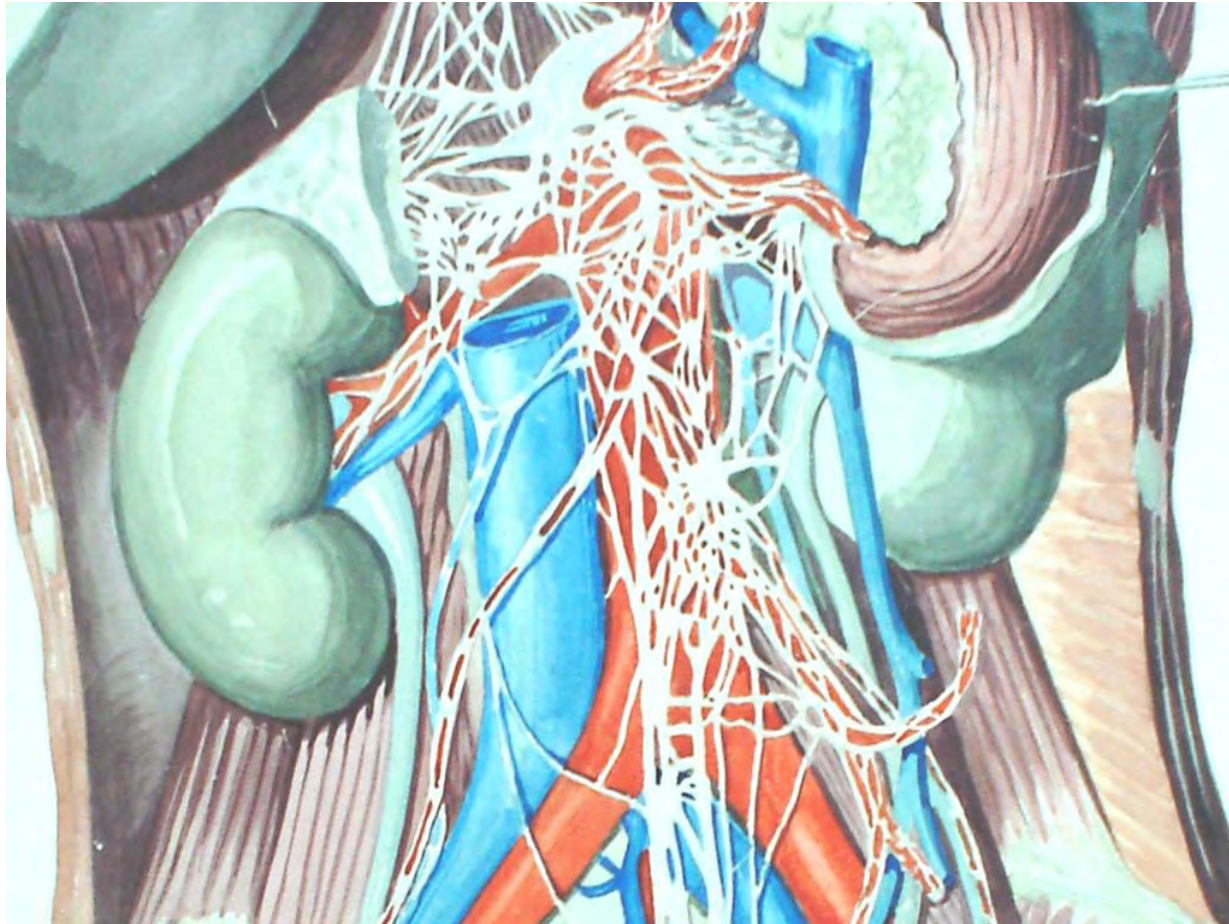

Вегетативные сплетения брюшной полости

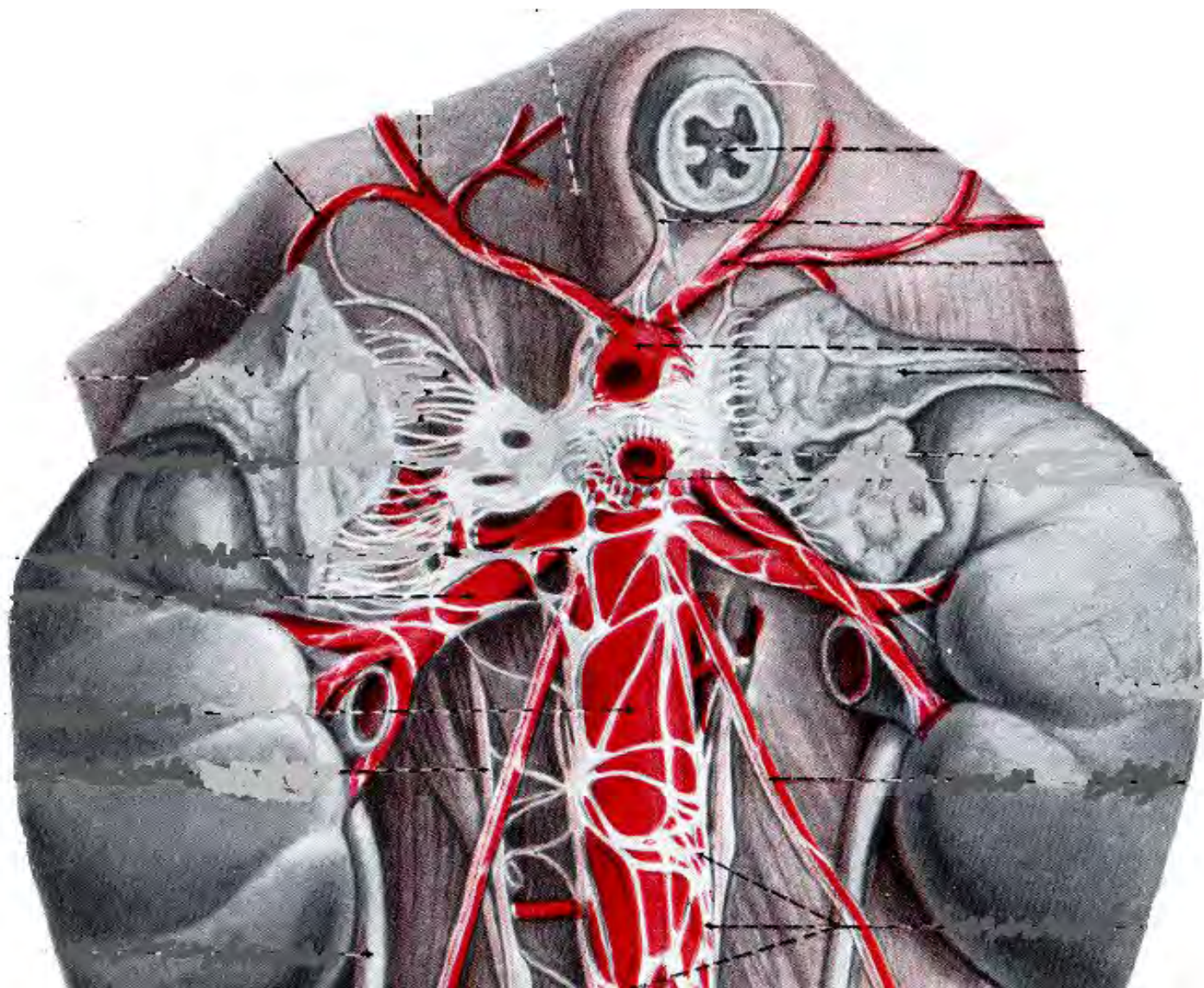
ХОД СИМПАТИЧЕСКИХ ПРОВОДНИКОВ К ОРГАНАМ БРЮШНОЙ ПОЛОСТИ

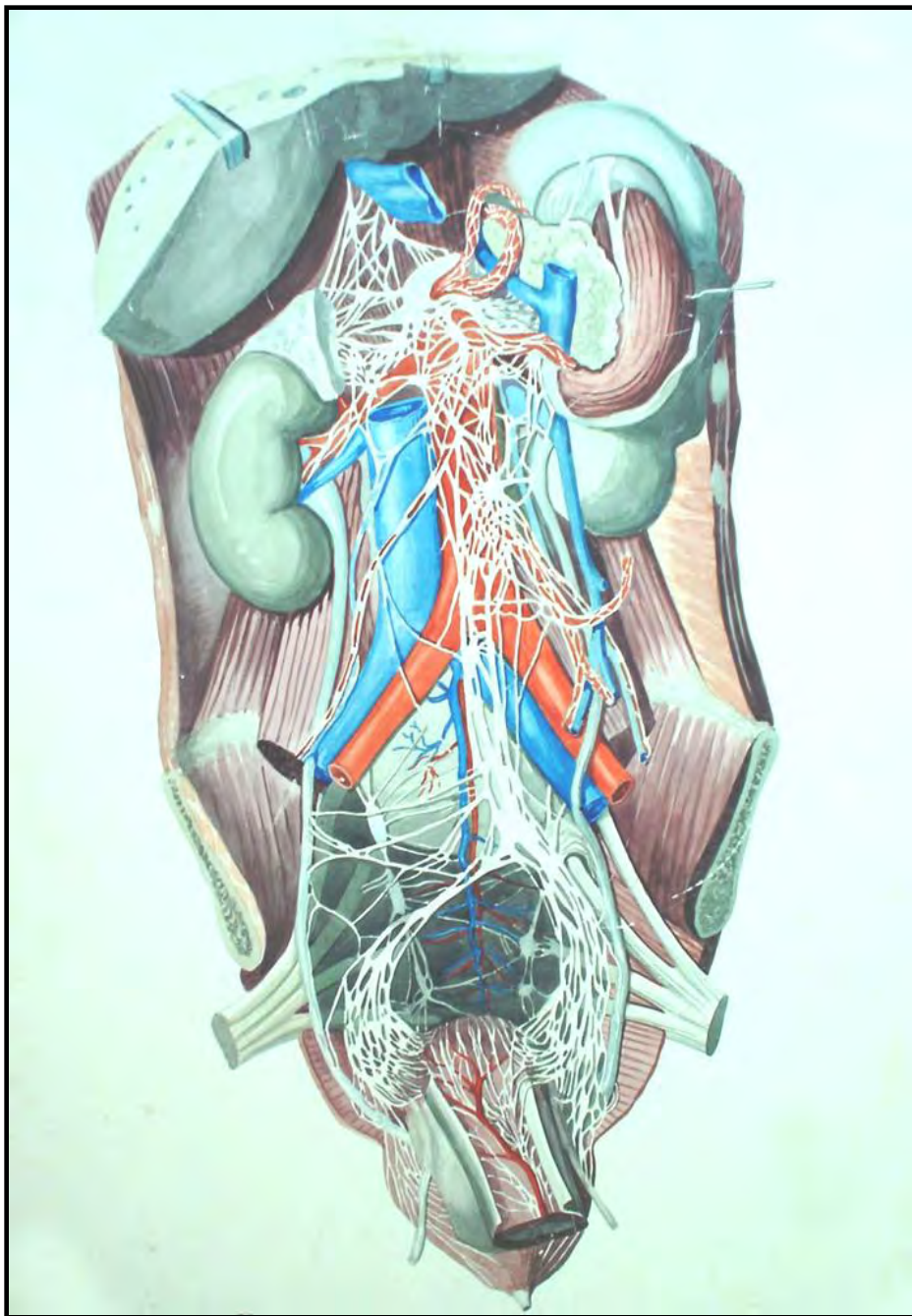


Брюшное аортальное сплетение



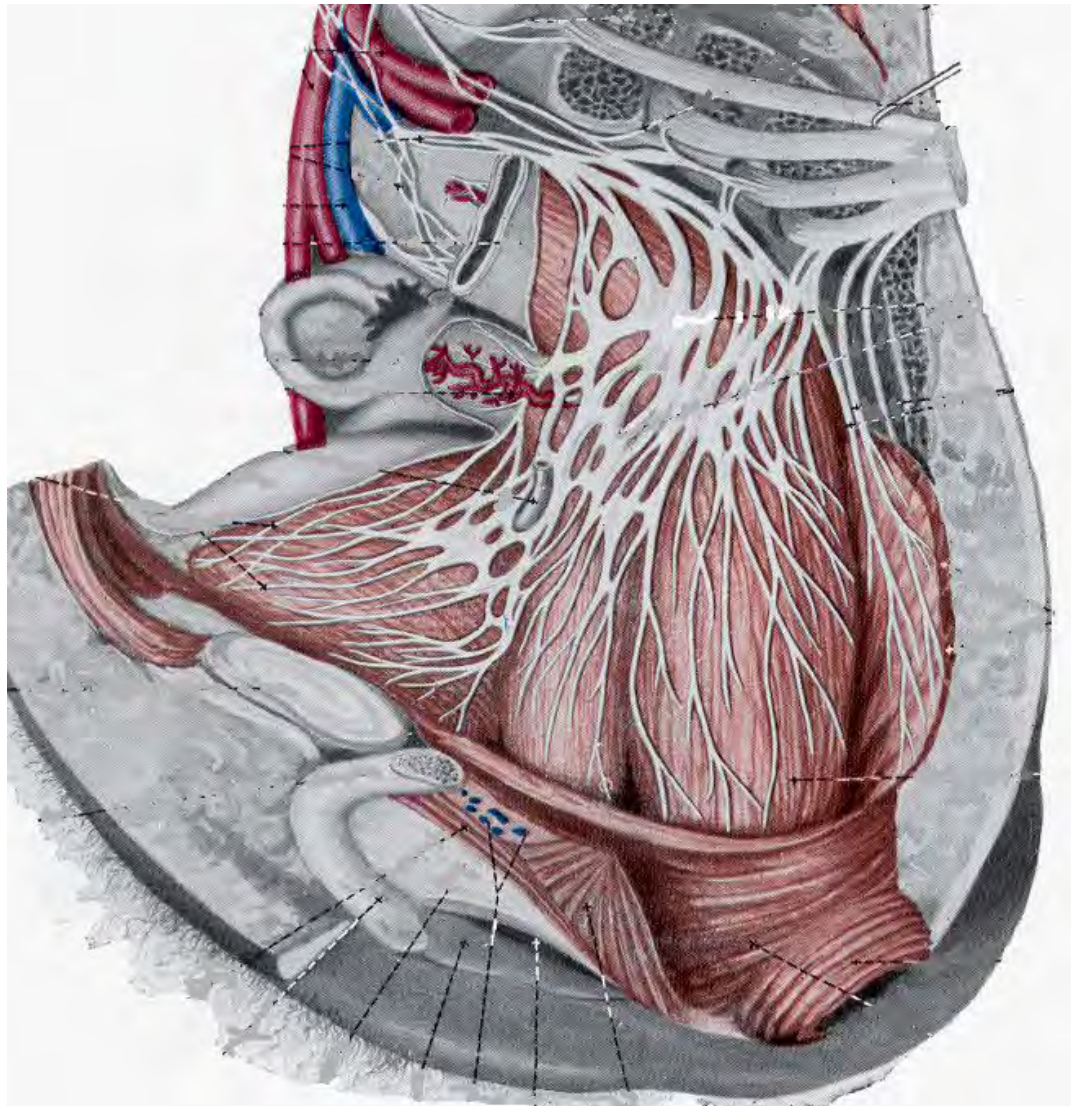
ЧРЕВНОЕ СПЛЕТЕНИЕ



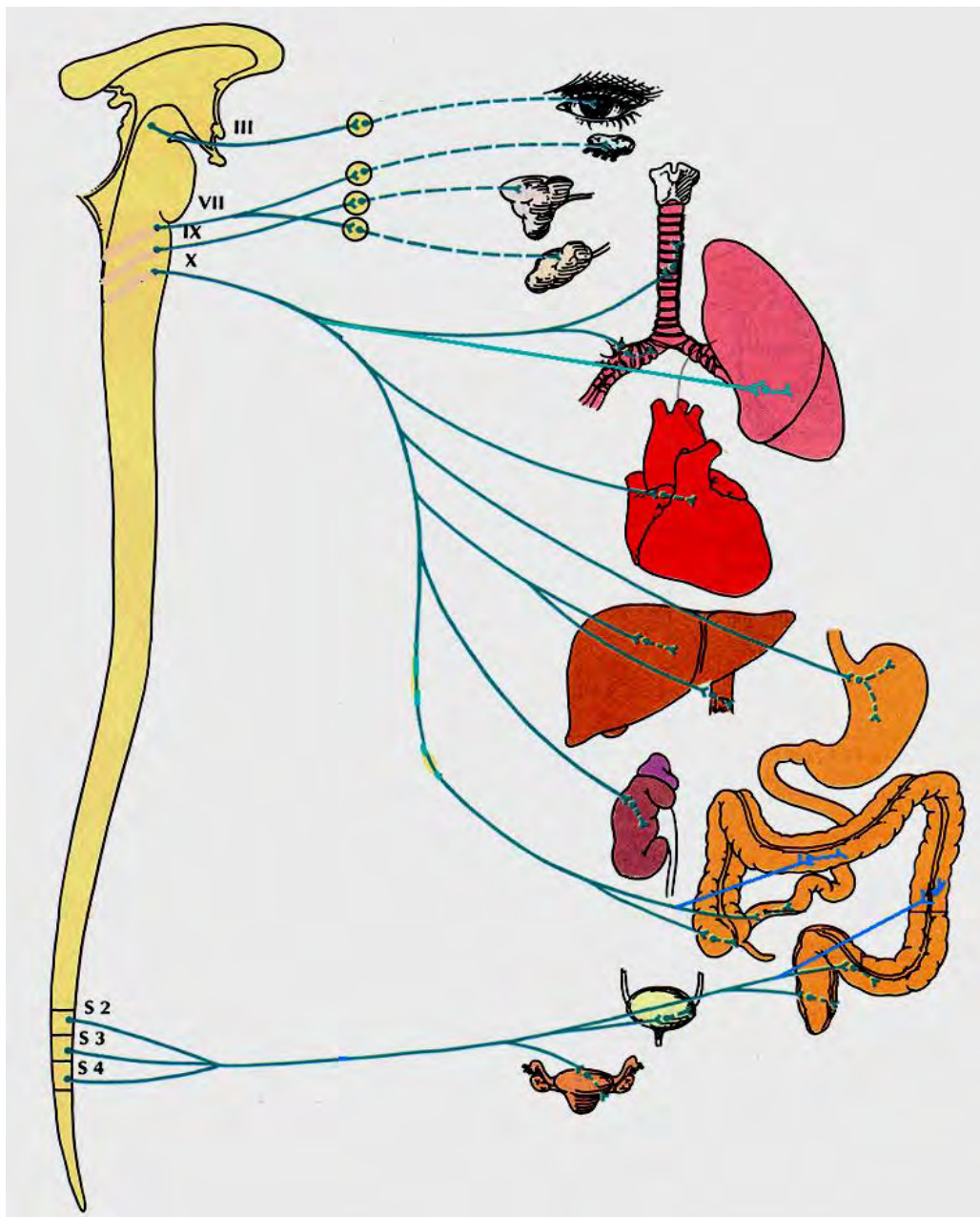


Вегетативные сплетения

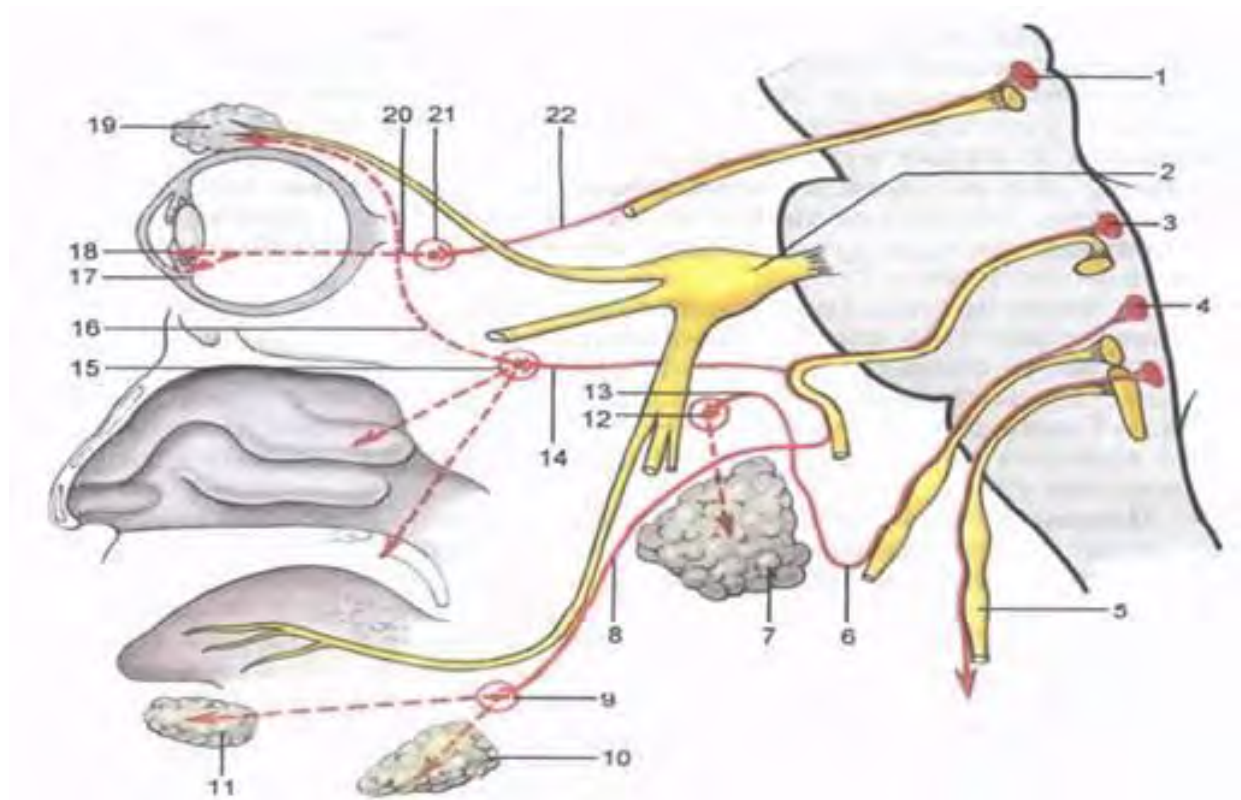
Нижнее подчревное сплетение



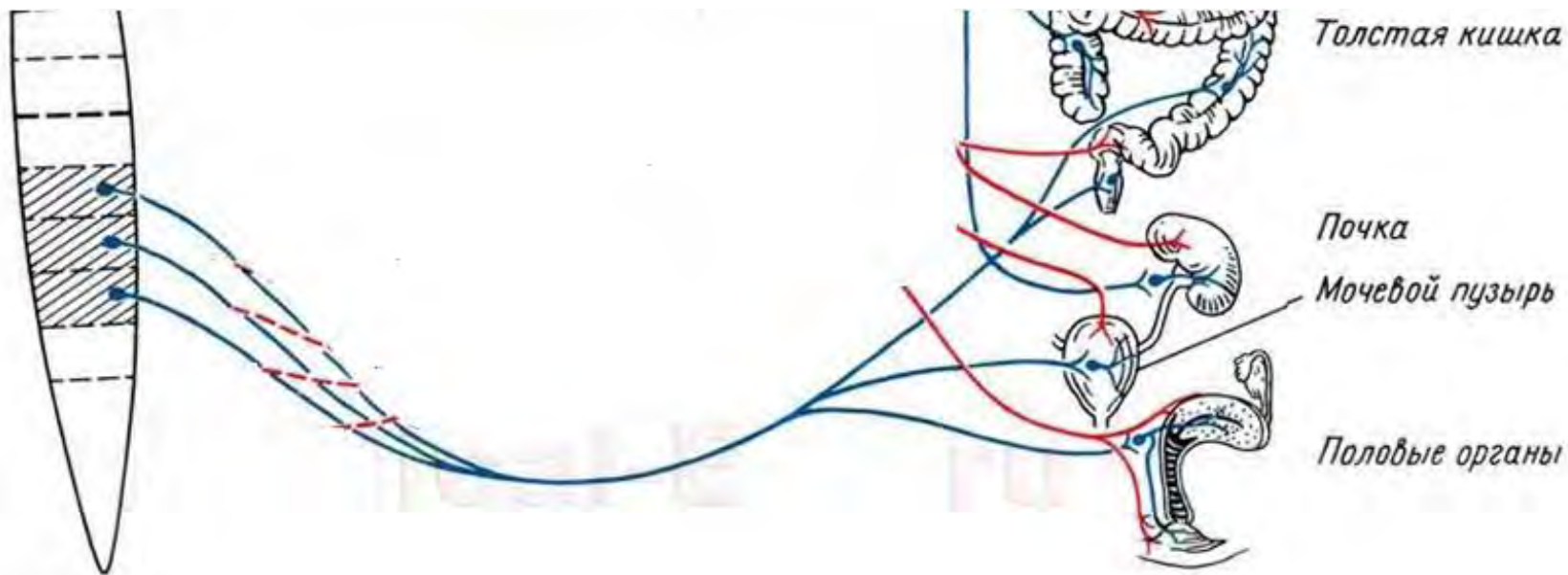
ПАРАСИМПАТИЧЕСКИЙ ОТДЕЛ ВНС



Парасимпатический отдел ВНС



Парасимпатический отдел ВНС



Спасибо за внимание!



Лектор: Стрижков А.Е.

www.strizhkov.com